

AVALIAÇÃO RADIOGRÁFICA DA POSIÇÃO DE TERCEIROS MOLARES. COMPARAÇÃO ENTRE RADIOGRAFIAS PANORÂMICAS E PERIAPICAIS.

RADIOGRAPHIC EVALUATION OF THIRD MOLAR POSITION. COMPARISON OF THE PANORAMIC AND PERIAPICAL RADIOGRAPHS

Antônio Augusto Ferreira **CARVALHO**¹
Michel Saad **NETO**²
João Batista **VIEIRA**³

RESUMO

As radiografias são rotineiramente usadas para o planejamento das extrações de dentes não erupcionados. O propósito deste trabalho foi o de medir a angulação de terceiros molares inferiores inclusos em relação ao segundo molar adjacente. Radiografias panorâmicas e periapicais padronizadas, obtidas dos mesmos aparelhos pelo mesmo operador, foram tomadas de pessoas dos dois sexos. Houve uma diferença média de +5 - 6° na posição relativa dos terceiros molares nas radiografias periapicais.

UNITERMOS: Não-erupcionado; Radiografia panorâmica; Radiografia dental.

INTRODUÇÃO

O interesse no estudo dos terceiros molares, desde sua formação até sua extração, quando necessária, é uma necessidade constante na clínica¹⁰. Estudando a importância clínico-cirúrgica das inclusões dentais Verri et al.¹³ avaliaram 360 dentes permanentes não erupcionados e observaram que os terceiros molares na mandíbula representaram 37,78% e que os terceiros molares da maxila representaram 20,28%. Em 3745 radiografias panorâmicas obtidas do aparelho Panorex foi interessante notar que as não erupções de terceiros molares representaram 94,8% do total sendo que os terceiros molares da maxilla foram a maioria (62,57%), em comparação com os da mandíbula (47,44%)⁸.

Kim et al. (7) afirmaram, recentemente, que o índice de não erupção dos terceiros molares, na população atual, é mais alto do que o de qualquer outro dente e uma explicação para tal estaria relacionada a falta de espaço retromolar. Quando em posição normal, os terceiros molares erupcionam entre 18-24 anos de idade, contudo, aproximadamente 40% destes dentes tornam-se parcial ou completamente inclusos e se o espaço é insuficiente eles podem ser causa de complicações¹¹.

O desenvolvimento dos terceiros molares e sua influência sobre o arco dental tem um grande interesse clínico em Odontologia e, em adultos, estes tem estado associados com várias condições patológicas em áreas adjacentes. A incidência de retenção de terceiros molares entre diferentes populações varia entre 9,5 – 39%⁶.

A radiografia panorâmica tem vasta aplicação clínica em todas as especialidades da Odontologia e a ortopantomografia da face é uma técnica popular e largamente aceita, fornecendo uma visão das várias estruturas faciais em um único filme². A literatura em cirurgia maxilofacial defende o uso da radiografia panorâmica para o planejamento de remoção de dentes não erupcionados mas, no entanto, os cirurgiões tem sido alertados sobre as limitações relacionadas ao método, particularmente aqueles relacionados a formação da imagem¹². Seu índice de confiança é limitado devido a distorção das imagens, inerente à técnica, causada por vários fatores: erro no posicionamento dos pacientes, variação nos fatores de ampliação e os fatores geométricos de formação da imagem³.

O objetivo deste estudo foi o de medir a posição angular dos terceiros molares não erupcionados na mandíbula, comparando os mesmos dentes em radiografias panorâmicas e radiografias periapicais.

1. Prof. Ass. Dr. Disciplina de Radiologia (aafc@foa.unesp.br);

2 Prof. Titular Disciplina de Cirurgia e Tramatologia Buco Maxilo Facial;

3 Mestrando em Estomatologia Faculdade de Odontologia de Araçatuba

MATERIAL E MÉTODO

Radiografias de 37 dentes inclusos foram obtidas de 10 pessoas do sexo masculino e 15 pessoas do sexo feminino, atendidas na Clínica de Cirurgia da Faculdade de Odontologia de Araçatuba (UNESP) para extração dos terceiros molares da mandíbula. Foram selecionados somente os dentes em posição horizontal ou mésoangular (+5 - +105° na classificação de Winter de acordo com Sant'Ana et al.¹²).

As radiografias panorâmicas dos pacientes foram feitas no aparelho Rotograph Plus (Villa Sistemi Medicall, Itália) e as radiografias periapicais foram tomadas com posicionadores Han-Shin para técnica do paralelismo, em aparelho GE Mobile 100 (General Electric Equipments, Milwaukee, U.S.A.). Filmes Kodak (com processamento manual) foram usados para as duas técnicas por um mesmo experiente operador.

A posição mésoangular ou horizontal dos terceiros molares da mandíbula (M3) foi determinada pela sua relação sagital com o segundo molar adjacente (M2). Uma linha foi traçada passando pelo meio da superfície oclusal e pela bifurcação do M2 e M3. Estas linhas representavam o longo eixo dos dentes. O ângulo formado pela intersecção dos longos eixos mostrava o grau de inclinação relativa do M3 em relação ao M2, que foi lido em esquadro sobre um negatoscópio (Fig. 1).

A média, desvio padrão e o erro padrão da média foram obtidos para as medidas de inclinação do M3 em radiografias panorâmicas e comparadas com as medidas feitas nos mesmos dentes em radiografias periapicais.

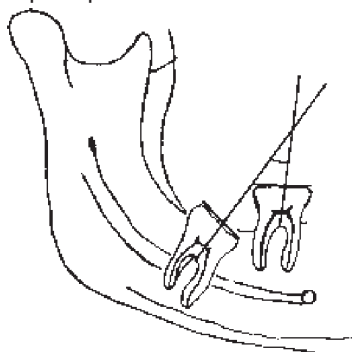


FIGURA 1 – Desenho esquemático de uma radiografia panorâmica ilustrando a medida angular de um terceiro molar incluído em relação ao segundo molar.

RESULTADO

Seis dentes não mostraram diferença de inclinação, medidos em radiografias panorâmicas e radiografias periapicais. Medidas angulares de outros seis dentes foram maiores nas radiografias panorâmicas em relação às periapicais. Vinte e cinco dentes apresentaram maior angulação nas medidas feitas em radiografias periapicais (TABELA 1).

TABELA 1 – Comparação das medidas de inclinação de 25 dentes feitas em radiografias panorâmicas (PAN) e radiografias periapicais (PA).

	HOMENS (n=7)			MULHERES (n=11)		
	PAN	PA	DIF	PAN	PA	DIF
Média	51,50°	57,80°	6,30°	37,64°	43,00°	5,35°
DPM	17,09	16,83	2,35	21,18	20,12	3,12
EPM	5,40	5,32	0,74	5,13	4,88	0,75
Max.	75°	80°	10°	92°	96°	13°
Min.	20°	25°	3°	10°	18°	2°

DIF- diferença; DPM- desvio padrão da média; EPM- erro padrão da média; Max- valor máximo; Min- valor mínimo.

DISCUSSÃO

A radiografia panorâmica é um dos principais meios complementares de diagnóstico em muitas especialidades odontológicas. O planejamento para remoção cirúrgica de M3 tem estimulado o interesse pela pesquisa sobre a distorção da imagem radiográfica, mas a melhor maneira de determinar a complexidade da intervenção é o momento da cirurgia. A inclinação do M3 em relação ao M2 adjacente é muito importante para o planejamento de sua remoção cirúrgica, porque ele pode indicar a necessidade de seccionamento dental¹². As radiografias podem apresentar alguma distorção de imagem e a localização e relação entre dentes adjacentes, particularmente quando existe osso recobrindo um dente não erupcionado. Uma vez que a radiografia continua a ser um método bem aceito, opiniões baseadas sobre a comparação de radiografias e a descrição cirúrgica são geralmente, mais exatas do que aquelas baseadas somente no exame radiográfico⁵.

Nossos resultados, somente sobre a inclinação mesial dos terceiros molares inferiores não erupcionados, demonstraram que existiu uma diferença média de + 5 – 6° quando comparamos os mesmos dentes nas técnicas panorâmica e periapical. Esta observação está de acordo com outros autores² e com Sant'Ana et al.¹² quando compararam aspectos clínicos e radiográficos dos mesmos dentes não erupcionados, demonstrando que a radiografia panorâmica tende a mostrar uma posição mais mesial dos M3 e entendemos também que uma distorção de 5 - 6° não pode ser negligenciada no planejamento cirúrgico. Este aspecto é fundamental porque cirurgiões devem estar preparados para mudanças ocasionais, de seus planejamentos, durante as cirurgias.

Apesar de já ter sido demonstrada a simetria das imagens bilaterais dos ramos da mandíbula em radiografias panorâmicas⁴, Almeida et al.¹ demonstraram que houve diferença entre o tamanho da imagem real e da imagem radiográfica na panorâmica, apresentando-se a

primeira sempre menor. Houve equivalência entre os resultados das imagens dos lados direito e esquerdo pelo correto posicionamento do paciente no aparelho. Contudo, a distorção foi maior nas medidas horizontais na região posterior da mandíbula, existindo variações entre aparelhos de princípios diferentes e em aparelhos diferentes que usavam o mesmo princípio de construção.

Sugerimos quatro causas que influenciariam a diferença entre a angulação dos M3, não erupcionados, na técnica panorâmica e na periapical. Primeiro, a forma de obtenção da radiografia panorâmica (pelo movimento sincronizado da fonte de radiação e filme em sentidos contrários prejudicando sensivelmente a imagem). Em segundo lugar, a anatomia dental da coroa dos dentes adjacentes (qualquer inclinação de sua imagem para vestibular ou para lingual, por menor que seja, pode alterar o resultado pela dificuldade de sua visualização). Em terceiro lugar, as posições relativas do segundo e do terceiro molar influenciarão na medida angular (uma pequena inclinação mesial de um ou dos dois dentes pode alterar o resultado). Por último está a sugestão de Sant'Ana et al.¹² relacionada à formação da imagem no filme panorâmico como um retângulo, formando uma imagem com angulação menor do que a real.

Com relação às radiografias periapicais obtidas pelo método do paralelismo, não observamos os problemas relacionados à panorâmica. Não há movimento da fonte de radiação ou do filme, existe um correto paralelismo entre objeto/filme com pequena possibilidade de inclinação da imagem do objeto pelo uso de posicionador, as posições relativas dos dentes adjacentes não sofrem alteração como na radiografia panorâmica onde as imagens das arcadas podem ser abertas ou fechadas (pelo posicionamento da pessoa no aparelho) e os ângulos medidos em suas imagens não sofrem qualquer interferência.

Para elaboração de um bom planejamento cirúrgico de sugere-se condutas que poderão reduzir a possibilidade de surpresas no momento da cirurgia para remoção de M3 não erupcionado, tendo em vista as possibilidades de diferença na sua angulação: obtenção de radiografias panorâmicas com o menor índice possível de ampliação, obter radiografias realizadas por um mesmo experiente operador do aparelho de raios X e não ficar satisfeito em fazer planejamento cirúrgico apenas com um único exame radiográfico. Várias incidências são necessárias para observarmos o dente em três dimensões, quando possível, lembrando que a radiografia panorâmica sofre ampliações e distorções horizontais, inevitáveis nas várias regiões da face^{1,9}. Tal planejamento deve ter como análise

principal a condição clínica, considerando a radiografia como um auxiliar para o mesmo.

CONCLUSÃO

Os valores obtidos nas radiografias panorâmicas foram menores do que em radiografias periapicais na grande maioria dos casos. Nossos resultados mostraram que houve uma diferença de +5 – 6 na inclinação de terceiros molares não erupcionados, medidos em radiografias periapicais.

ABSTRACT

RADIOGRAPHIC EVALUATION OF THIRD MOLAR POSITION. COMPARISON OF THE PANORAMIC AND PERIAPICAL RADIOGRAPHS.

Radiographs are routinely used for surgical planning for extraction of unerupted teeth. The purpose of this study was to measure angular position of unerupted mandibular third molar in relation to adjacent erupted second molar. Standardized panoramic and periapical radiographs were taken in males and females. There was a mean difference of +5-6° in the position of third molars on periapical radiographs.

UNITERMS: *Tooth, Unerupted; Radiography, Panoramic; Radiography, Periapical.*

REFERÊNCIAS BIBLIOGRÁFICAS

1. Almeida S, Boscolo FN, Montebelo Filho A. Estudo das distorções da imagem radiográfica produzida em aparelhos panorâmicos que se utilizam dos princípios ortopantomográficos e elipsopantomográficos. Rev Odontol Univ São Paulo 1995; 9(2):91-9.
2. Amir C, Asja C, Melita V-P, Adnan C, Vjekoslav J, Muretic I. Evaluation of the precision of dimensional measurements of the mandible on panoramic radiographs. Oral Surg Oral Med Oral Pathol Oral Radiol Endod 1998; 86(2):242-8.
3. Batenburg RHK, Stellingsma K, Raghoobar GM, Vissink A. bone height measurements on panoramic radiographs. Oral Surg Oral Med Oral Pathol Oral Radiol Endod 1997; 84(4):430-5.
4. Carvalho AAF. Avaliação da simetria da imagem do ramo da mandíbula em radiografias panorâmicas. Pesqui Odontol Bras 2000; 14(3):248-55.
5. Chandler LP, Laskin, DM. Accuracy of radiographs in classification of impacted third molar teeth. J Oral Maxillofac Surg 1988; 46(8):656-660.

6. Hattab F. Positional changes and eruption of impacted mandibular third molars in young adults. *Oral Surg Oral Med Oral Pathol Oral Radiol Endod* 1997; 84(6):604-8.
7. Kim T-W, Artun J, Behbehani F, Artese F. Prevalence of third molar impaction in orthodontic patients treated nonextraction and with extraction of premolars. *Am J Orthod Dentofacial Orthop* 2003; 123(2):138-145.
8. Kramer RM, Williams AC. The incidence of impacted of impacted teeth. *Oral Surg Oral Med Oral Pathol Oral Radiol Endod* 1970; 29(2):237-241.
9. Laster WS, Ludlow JB, Bailey LJ, Garland Hershey H. Accuracy of measurements of mandibular anatomy and prediction of asymmetry in panoramic radiographic images. *Dentomaxillofac Radiol* 2005; 34(6):343-9.
10. Marzola C, Castro AL, Madeira MC. Ocorrência de posições de retenções dos terceiros molares. *Arq Centro Estud Curso Odontol* 1968; 5(1):21-31.
11. Niedzielska IA, Drugracz J, Kus N, Kreska J. Panoramic radiographic predictors of mandibular third molar eruption. *Oral Surg Oral Med Oral Pathol Oral Radiol Endod* 2006; 102(2):154-8.
12. Sant'Ana LFM, Giglio FPM, Ferreira Jr. O, Sant'Ana E, Capeloza ALA. Clinical evaluation of the effects of radiographic distortion on the position and classification of mandibular third molars. *Dentomaxillofac Radiol* 2005; 34(2):96-101.
13. Verri RA, Oliveira MA, Grandini SA, Gosuen LC, Salomão JIS, Moreira Neto, M. Estudo clínico-radiográfico da incidência dos dentes inclusos em 3000 indivíduos. *Rev Ass Paul Cirur Dent* 1973; 27(5):274-9.

Endereço para correspondência

ANTÔNIO AUGUSTO FERREIRA CARVALHO

Rua José Bonifácio, 1193

Vila Mendonça

CEP ...: 16015-050 Araçatuba - SP

e-mail: aafc@foa.unesp.br

Recebido para publicação em 17/08/2007

Enviado para análise em 15/09/2007

Aprovado para publicação em 16/10/2008